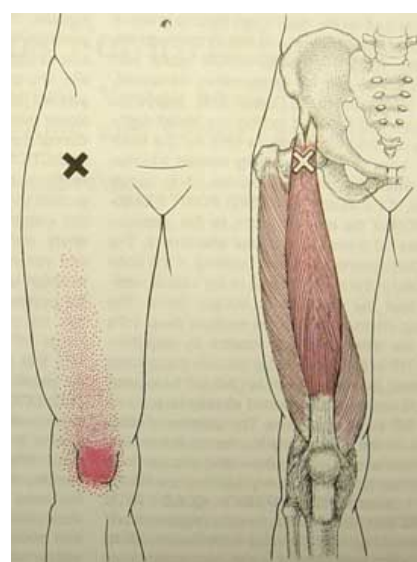
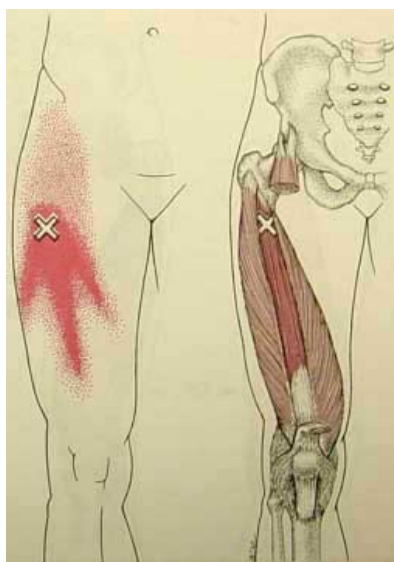
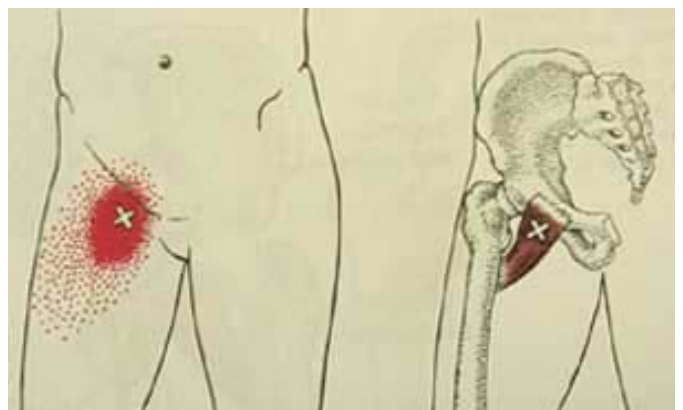
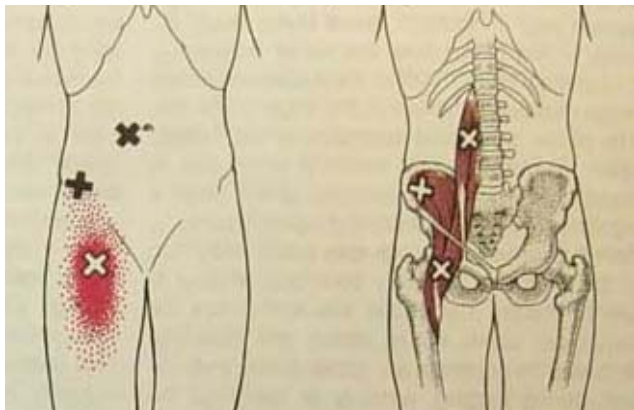
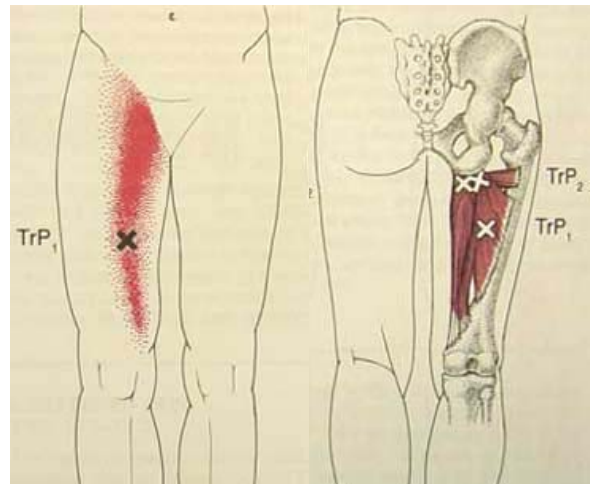
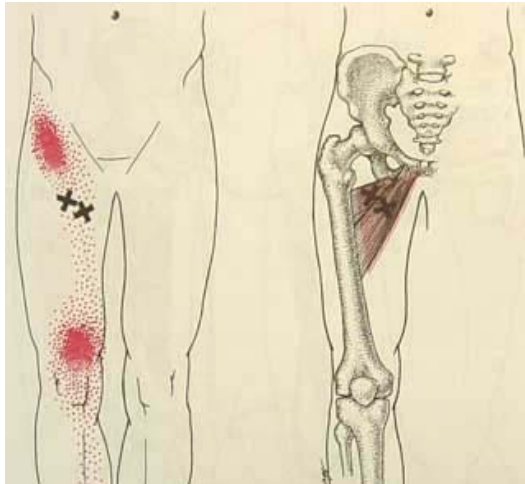


Douleurs musculaires de la cuisse et de la hanche

Docteur François Prigent

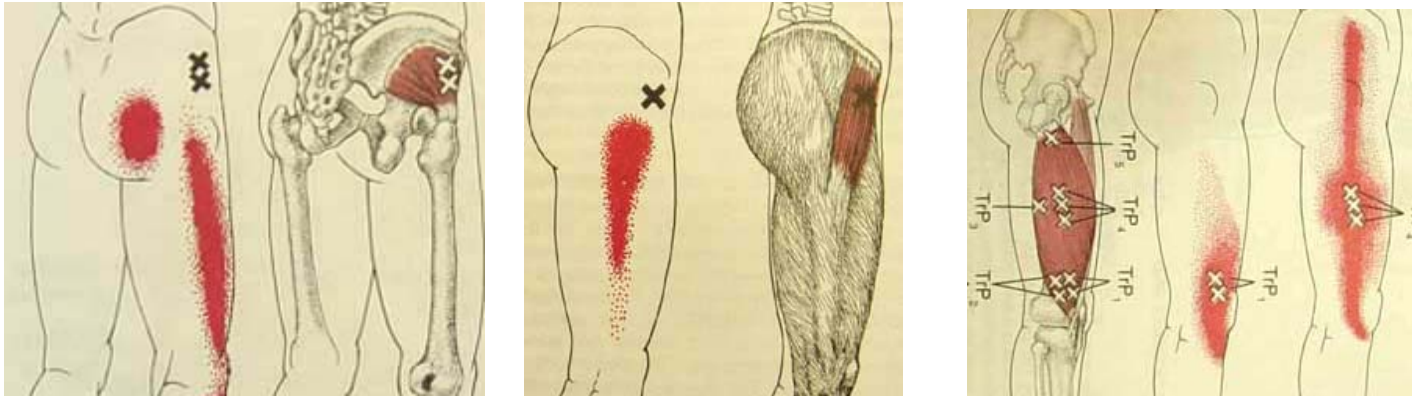
Douleur antérieure de cuisse

- Adductors longus & brevis : Muscle petit et moyen (*long*) adducteur
- Adductor magnus : Muscle grand adducteur
- Iliopsoas : Muscle psoas
- Pectineus : Muscle pectiné
- Vastus intermedius : Muscle vaste intermédiaire (cruet)
- Rectus femoris : Muscle droit antérieur



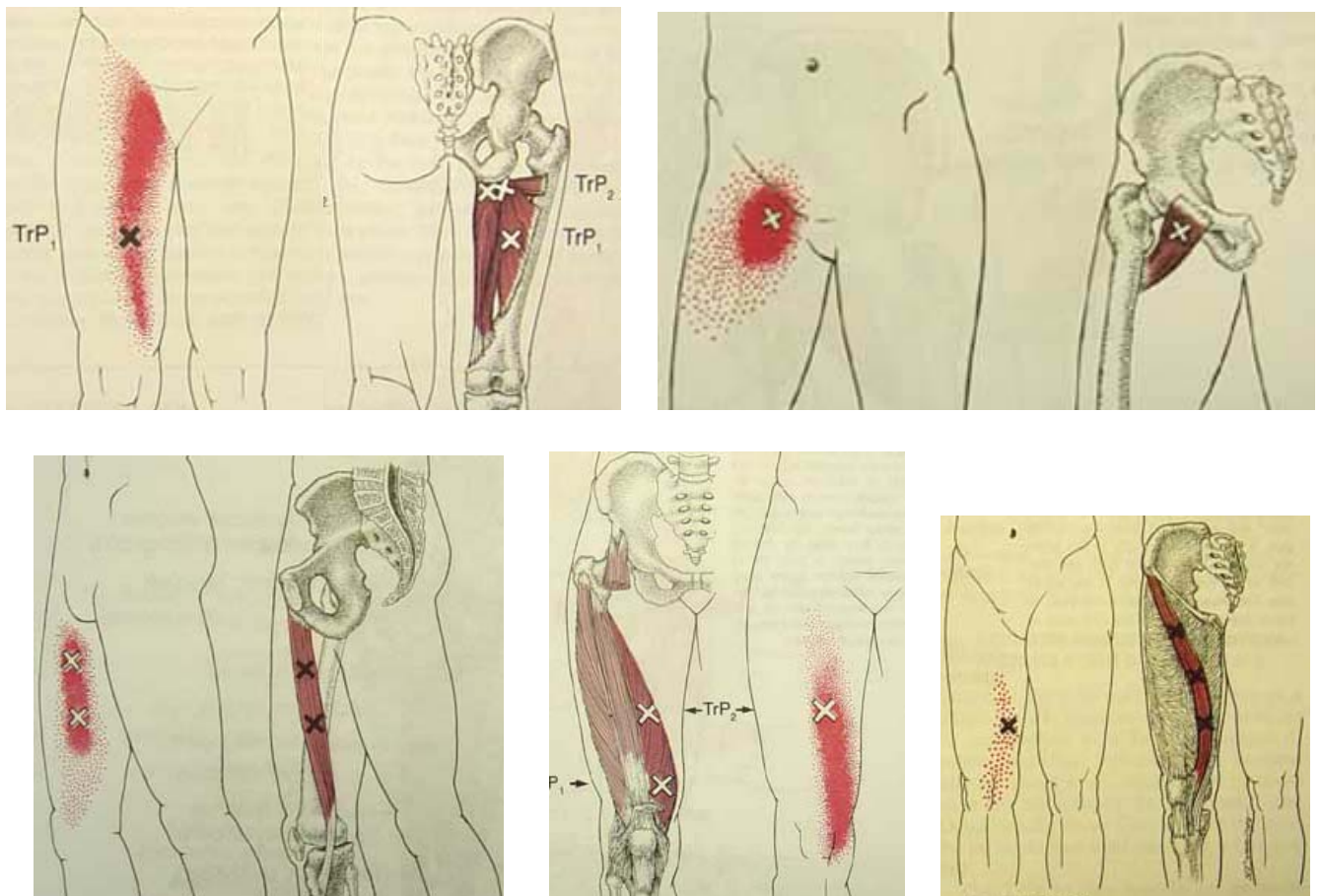
Douleur externe (latérale) de cuisse

- Gluteus minimus : Muscle moyen fessier
- Tensor fasciae late : Muscle tenseur du fascia lata
- Vastus lateralis : Muscle vaste externe



Douleur interne (médiale) de cuisse

- Adductor magnus : Muscle grand adducteur
- Pectineus : Muscle pectiné
- Gracilis : Muscle gracile (*droit interne*)
- Vastus medialis : Muscle vaste interne
- Sartorius : Muscle sartorius (couturier)



Douleur postérieure de cuisse

Piriformis : Muscle pyramidal
Gluteus minimus : Muscle moyen fessier
Semitendinosus & semimembranosus et **Biceps femoris** :
Muscles demi-tendineux, demi-membraneux et biceps fémoral

